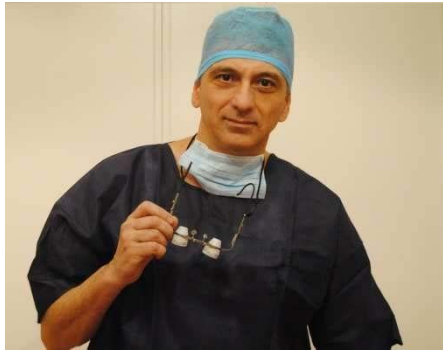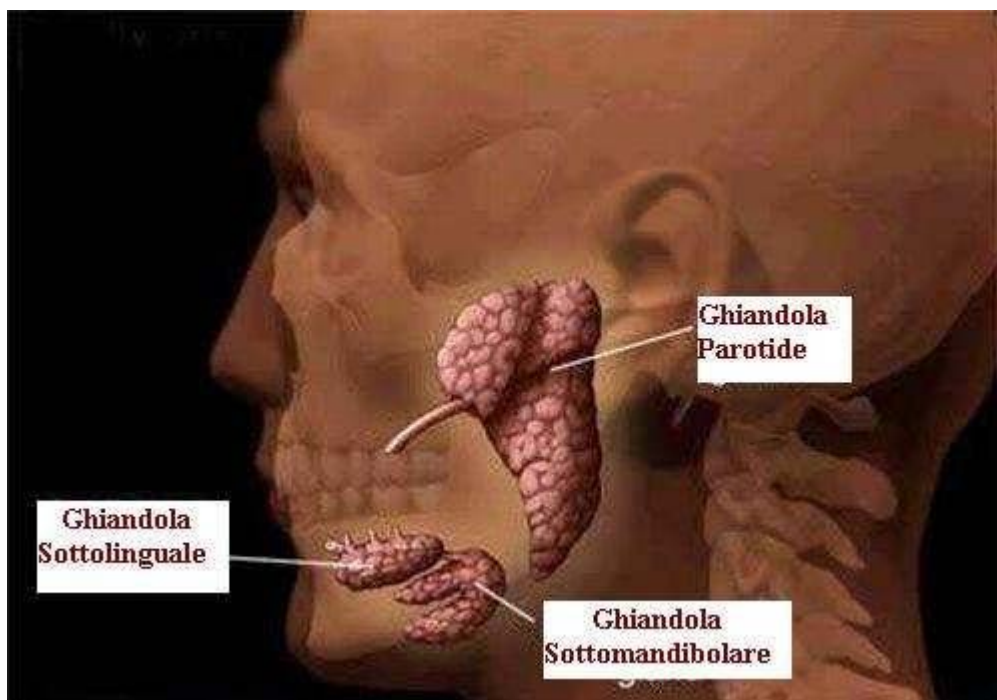




ADENOMA PLEOMORFO

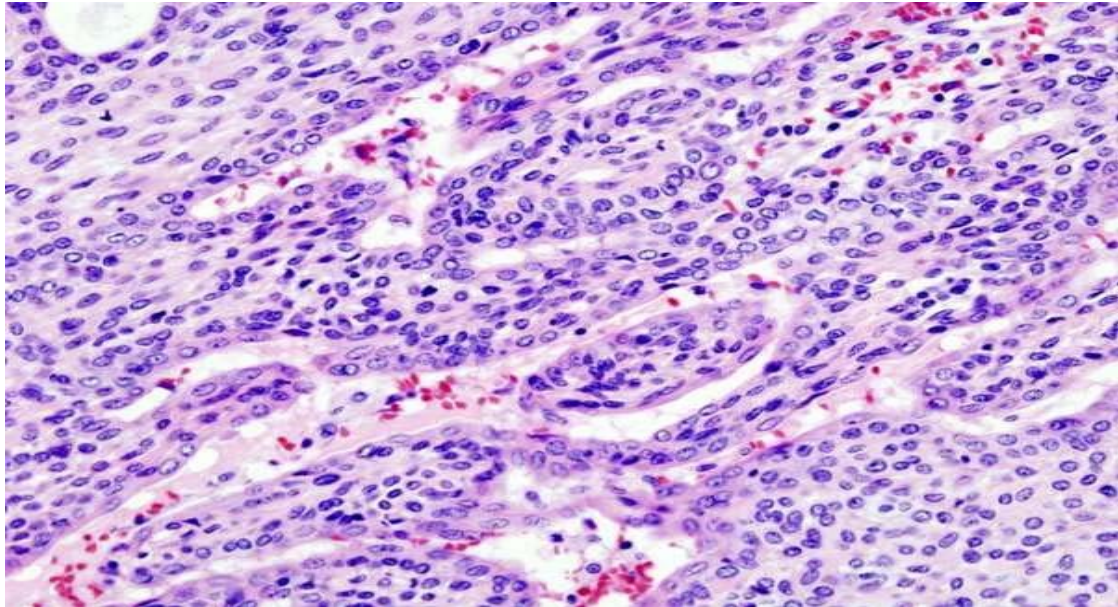
(TUMORE MISTO)

L'Adenoma pleomorfo, conosciuto anche come “tumore misto”, è un tumore benigno del distretto testa-collo che colpisce prevalentemente le ghiandole salivari, in particolare la parotide (70% dei casi).



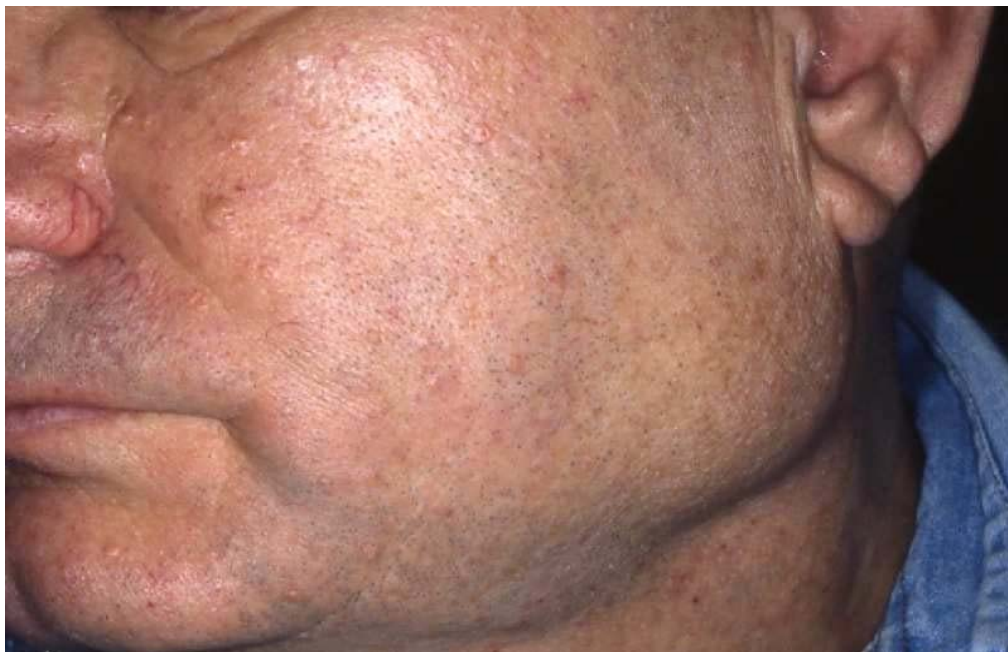Ha un picco d'incidenza tra i quaranta e i sessant'anni e predilige il sesso femminile.

Il termine “**tumore misto**” deriva dal fatto che, istologicamente, la neoplasia mostra caratteristiche sia simil-ghiandolari sia simil-connettivali.



Si presenta come una massa dura, lignea, a lenta crescita, non dolente né spontaneamente né alla palpazione.

La ghiandola parotide è colpita, nel 90% dei casi, a carico del lobo superficiale, particolarmente a livello della sua porzione angolo-mandibolare situata al di sotto dell'orecchio.



Il restante 10% origina nel lobo profondo della ghiandola salivare, con tendenza a estendersi verso le strutture interne del collo.

Thank you for using www.freepdfconvert.com service!

Only two pages are converted. Please Sign Up to convert all pages.

<https://www.freepdfconvert.com/membership>