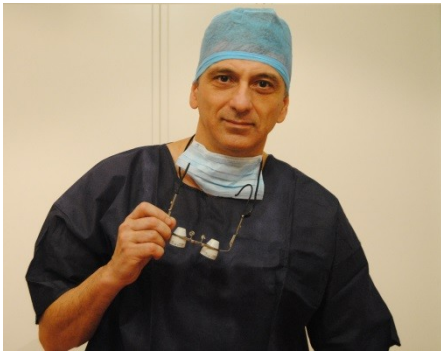

Studio Specialistico di Otorinolaringoiatria del Dott. Fabio Colaboni

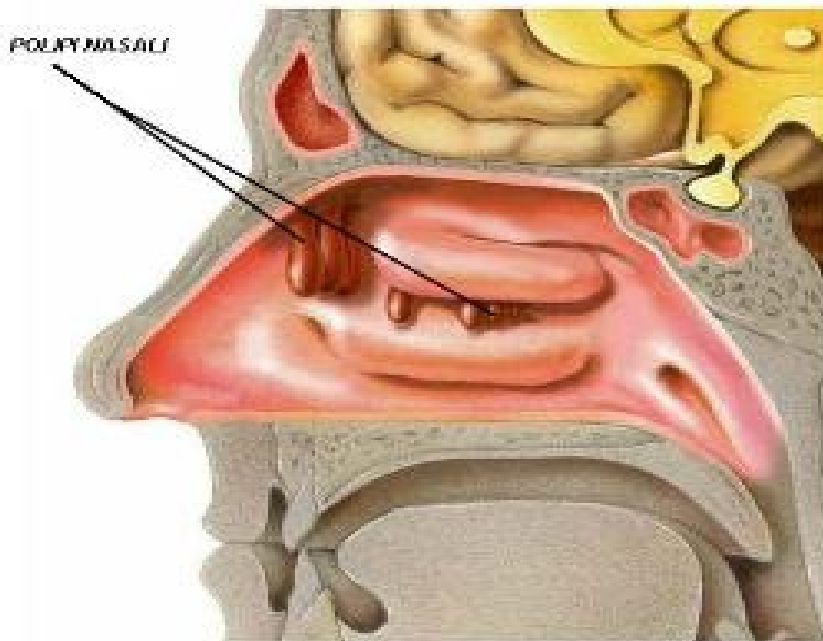
Via Suor Maria Mazzarello 31 / Roma – Tel.: 06/7880547



POLIPOS NASALE

La poliposi nasale, o naso-sinusale, è una malattia che colpisce le cavità del naso e dei seni paranasali caratterizzata dalla presenza di formazioni polipoidi che, occupando spazio, ostruiscono in modo più o meno significativo il flusso respiratorio.

Ha un'incidenza dello 0,2-2%, colpisce soprattutto soggetti adulti, con un picco di massima incidenza intorno alla quinta/sesta decade di vita, ed è più comune nel sesso maschile.



La mucosa e la sottomucosa delle cavità nasali e paranasali vanno incontro a infiammazione e gonfiore per motivi di varia natura, con conseguente modificazione e aumento di volume.

Il risultato di tutto questo si traduce nella formazione dei polipi.

I polipi nasali originano spesso dalle cavità dei seni paranasali.

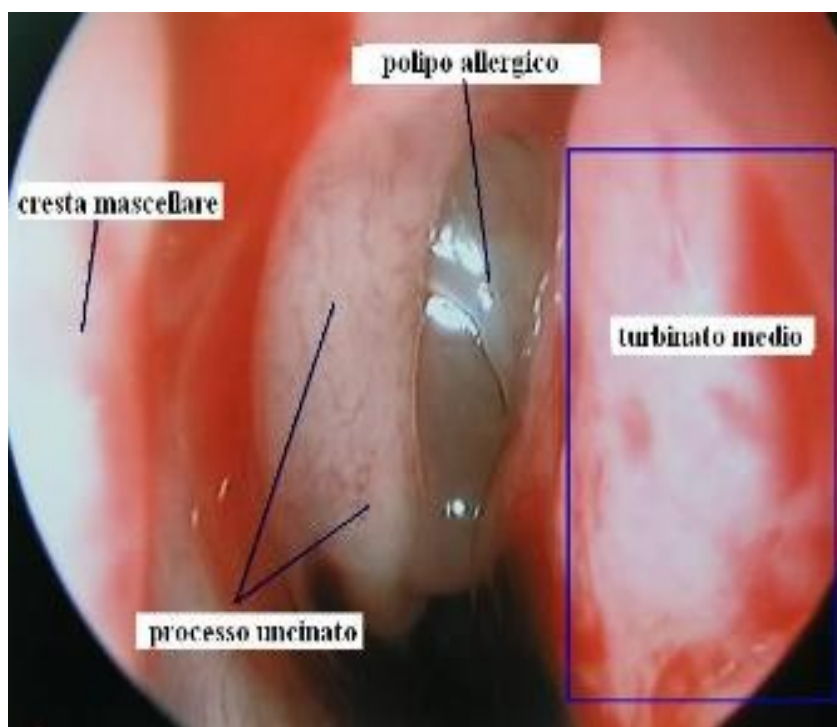
Queste, essendo caratterizzate da pareti rigide, non riescono a contenere la tumefazione che, accrescendosi di volume, entra nel naso attraverso gli osti di comunicazione naso-sinusale.

I polipi situati nel naso, nella maggioranza dei casi, nascono quindi dalle cavità dei seni paranasali, soprattutto quelli allergici.

La causa dell'infiammazione alla base della malattia polipoide può essere di varia natura ([Allergica](#) - [Batterica](#) – Virale – Micotica – Autoimmunitaria - Irritativa etc...)

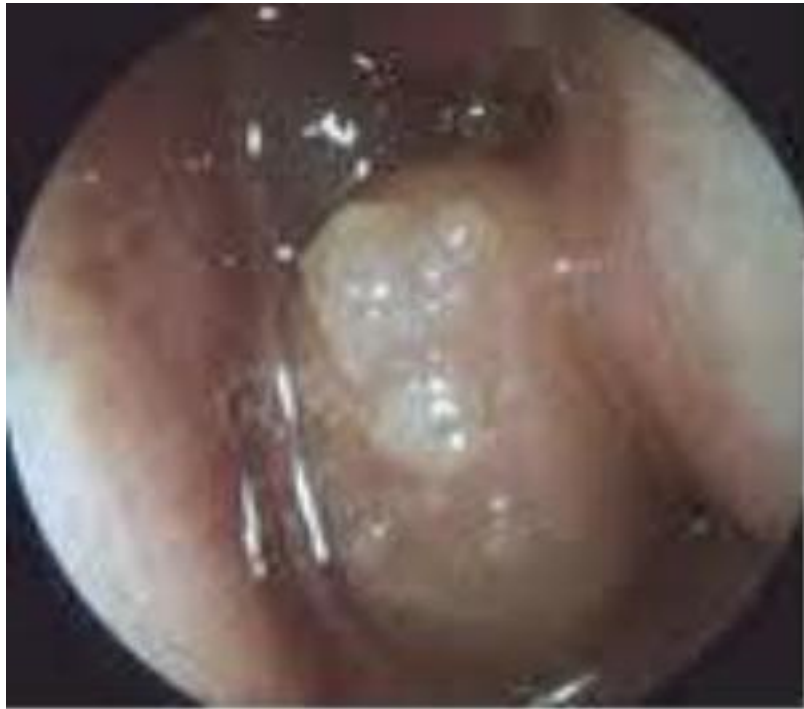Una “connettivopatia” può, in alcuni casi, essere alla base della malattia.

I polipi di natura allergica tendono a essere spesso presenti in entrambe le fosse nasali, e hanno un aspetto di solito traslucido, simili a degli acini di uva bianca, di consistenza molle e colorito bianco-giallastro (mixomatoso).



Spesso la poliposi nasale si presenta in associazione ad altre patologie come rinite, sinusite, asma bronchiale, e può rientrare nel quadro di patologie più complesse come la [Sindrome di Churg-Strauss](#) (malattia caratterizzata da asma, infiltrati polmonari transitori, ipereosinofilia e vasculiti sistemiche), la [Mucoviscidosi](#), la [Sindrome di Widal](#) (in cui si presenta insieme ad un'intolleranza all'[aspirina](#)), e la [Sindrome di Kartagener](#) (in cui si presenta insieme a [bronchiectasie](#) e situs viscerum inversum).

Un aspetto carnaceo o sanguinante del polipo, la sua localizzazione monolaterale o una base d'impianto su altre strutture del naso (setto – turbinati – rinofaringe etc...) depone per formazioni di natura sospetta (tumori – papilloma invertito – melanomi etc...).



PAPILLOMA INVERTITO

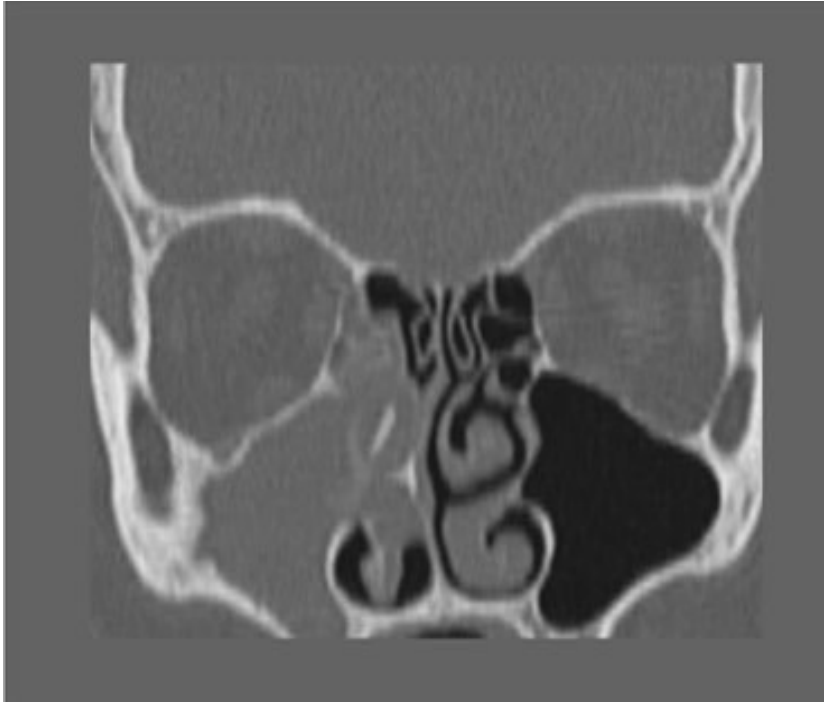
La sintomatologia della poliposi nasale è caratterizzata da ostruzione nasale, rinorrea (secrezione nasale), iposmia (riduzione o scomparsa dell'olfatto), cacosmia (percezione di cattivo odore), cefalea, epistassi (sangue dal naso) e riduzione del gusto.

In caso di poliposi allergica vengono ad aggiungersi tutti i sintomi tipici di questa condizione, come starnutazione, congiuntivite, asma etc...

La diagnosi viene posta dallo specialista otorinolaringoiatra attraverso la rinoscopia anteriore, che evidenzia appunto la presenza dei polipi all'interno del naso.

L'endoscopia nasale (fibrorinoscopia) è una metodica strumentale di cui si avvale l'otorino e che prevede l'uso di un fibroscopio collegato a un monitor, e permette di valutare in dettaglio le caratteristiche obiettive dei polipi e la loro eventuale sede di insorgenza, nonché di fotografare le immagini al fine di ben documentare il quadro clinico riscontrato.

TAC e Risonanza Magnetica, con o senza mezzo di contrasto, danno indicazioni preziose circa l'esatta localizzazione e diffusione del processo polipoide, fornendo inoltre informazioni utili sulla natura della malattia.



TAC

Una volta raccolte tutte le informazioni circa la natura e la sede dei polipi, lo specialista otorino sarà in grado di programmare il corretto trattamento terapeutico, medico e/o chirurgico, al fine di risolvere in modo definitivo la patologia.