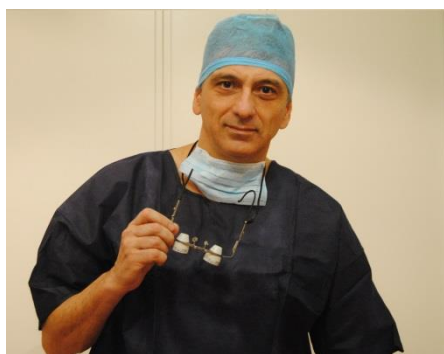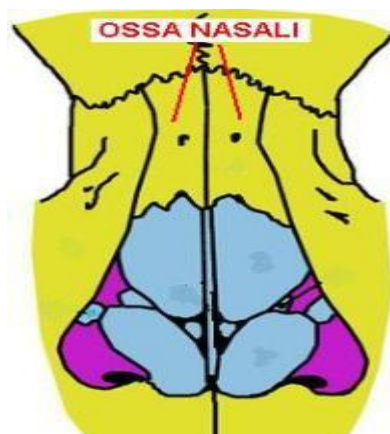


Frattura delle **Ossa Nasali**

Il naso, vista la sua posizione anatomica, è frequentemente interessato nei traumatismi del massiccio facciale e la frattura delle ossa nasali è, pertanto, un evento classificabile come “frequente”.



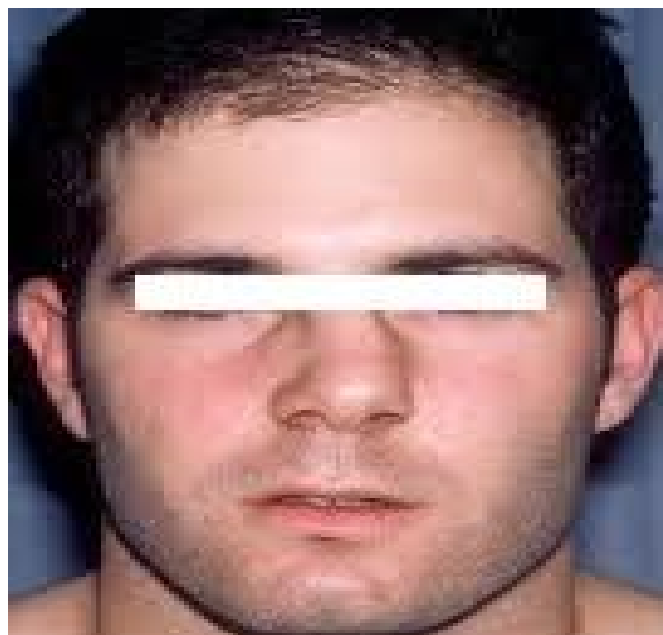Traumi da aggressione, incidenti domestici, sportivi e da caduta sono tra le cause più frequenti di frattura del naso, con tutti i conseguenti danni di tipo sia estetico che funzionale che questa comporta.



L'entità del danno sull'organo è determinata dalla gravità e dalla dinamica del trauma.

Una corretta e tempestiva diagnosi, con il conseguente precoce trattamento, evitano i complessi interventi chirurgici successivi, necessari spesso per la correzione delle alterazioni sia estetiche che funzionali che residuano a distanza dal trauma.

Capita di frequente, soprattutto nei traumi di lieve e media entità, che il paziente non ricorra subito al medico, sottostimando il potenziale danno, nella convinzione che il gonfiore e l'ecchimosi del naso siano una logica conseguenza di una banale contusione.



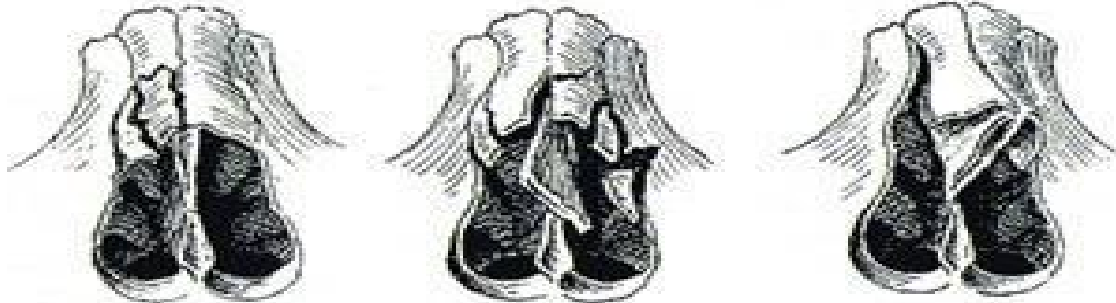La tumefazione del naso può infatti mascherare la frattura e, passate alcune settimane e riassorbiti i travasi ematici, apparirà la deformità definitiva della piramide, esito di frattura.

A quel punto sarà tardi per intervenire in modo *“incruento”*, perché dopo circa sette/dieci giorni la frattura inizia a ossificare, rendendo impossibile l'intervento di **riduzione** e **contenzione**, finalizzato a riposizionare le ossa ancora mobili in modo adeguato per una corretta guarigione.

A esiti stabilizzati, infatti, si dovrà ricorrere alla cosiddetta *“rinosettoplastica funzionale correttiva”*, intervento chirurgico certamente più invasivo, che si proporrà di ristabilire la corretta funzionalità del naso attraverso la correzione del setto deviato (Settoplastica) e la rimodellamento di tutte le strutture danneggiate (Rinoplastica).

E' pertanto assolutamente necessario, di fronte ad un trauma facciale con interessamento del naso anche apparentemente banale, escludere sempre la presenza di una frattura delle ossa nasali.

Come per tutti i tipi di frattura, anche quelle delle ossa nasali possono essere **con o senza spostamento** dei segmenti ossei interessati.



Fratture scomposte

Esistono poi le semplici **infrazioni**, che non necessitano in genere di trattamento.

Epistassi, deformazioni lungo l'asse longitudinale o affossamenti del dorso, ematomi ed ecchimosi, soprattutto se localizzate sotto gli occhi, sono tutti segni di possibile frattura.

La **diagnosi** di frattura richiede sempre un'*accurata anamnesi*, in grado di fornire utili informazioni circa la modalità dell'evento traumatico, e un **esame obiettivo accurato**, anche endoscopico, del naso.

Andranno evidenziate anche l'eventuale riduzione della motilità mandibolare, possibile segno di frattura del condilo o della branca, e la presenza di una asimmetria oculare, indice di possibile lesione dell'orbita.

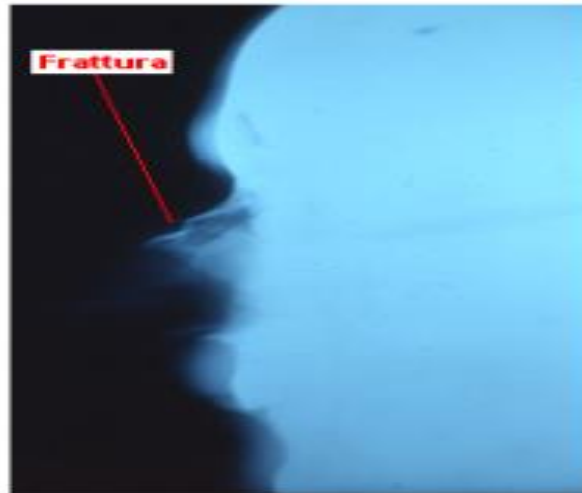La valutazione endoscopica delle fosse nasali servirà ad evidenziare la presenza di lacerazioni della mucosa, regioni sanguinanti, esposizione di frammenti ossei nei meati, nonché l'ematoma del setto, che, se non opportunamente drenato, può comportarne alla necrosi.

L'**epistassi**, indicativa di lesioni delle strutture vascolari venose o arteriose, nei casi più gravi può richiedere il tamponamento delle fosse nasali.

La fuoriuscita di liquido giallo-citrino per sgocciolamento dalle narici, può essere indicativo di una *frattura della base cranica (Rinoliquorrea)*.

La **palpazione** è un elemento importantissimo e talora determinante per la diagnosi, in quanto evidenzierà eventuali crepitii o spostamenti dei segmenti ossei fratturati.

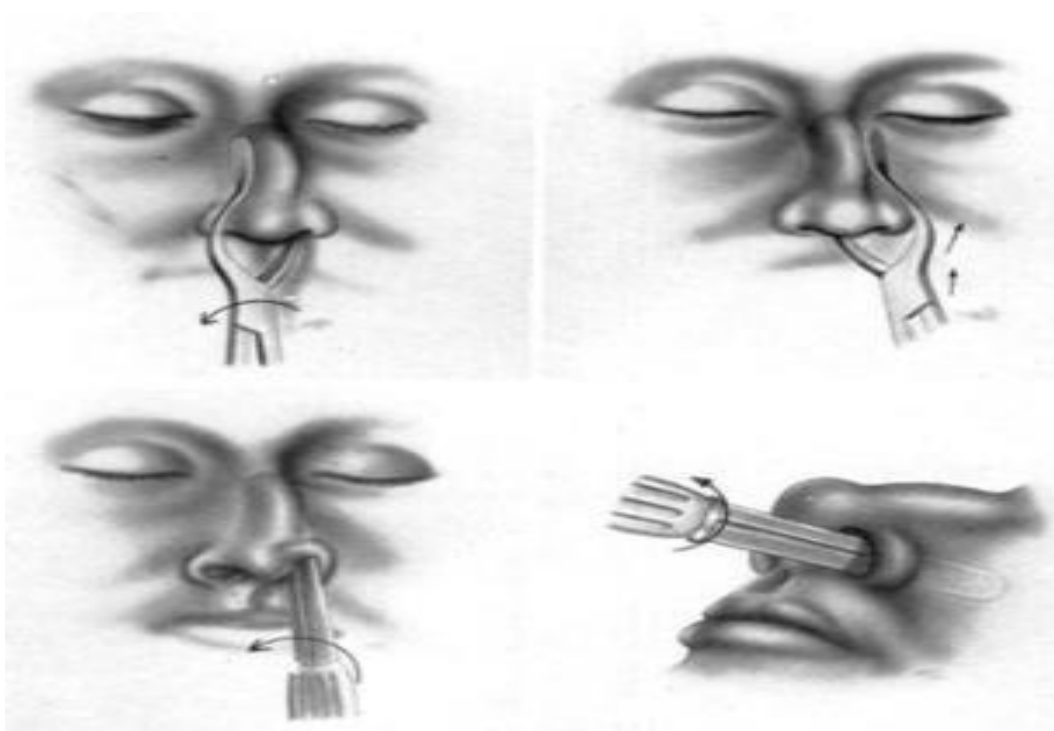
L'**RX delle ossa nasali**, eseguita nelle varie proiezioni, e la **TAC**, sono indagini necessarie per la diagnosi, anche al fine di valutare l'eventuale interessamento di altri distretti del massiccio facciale (orbita – mandibola – processo zigomatico – base cranica – seni paranasali etc...).



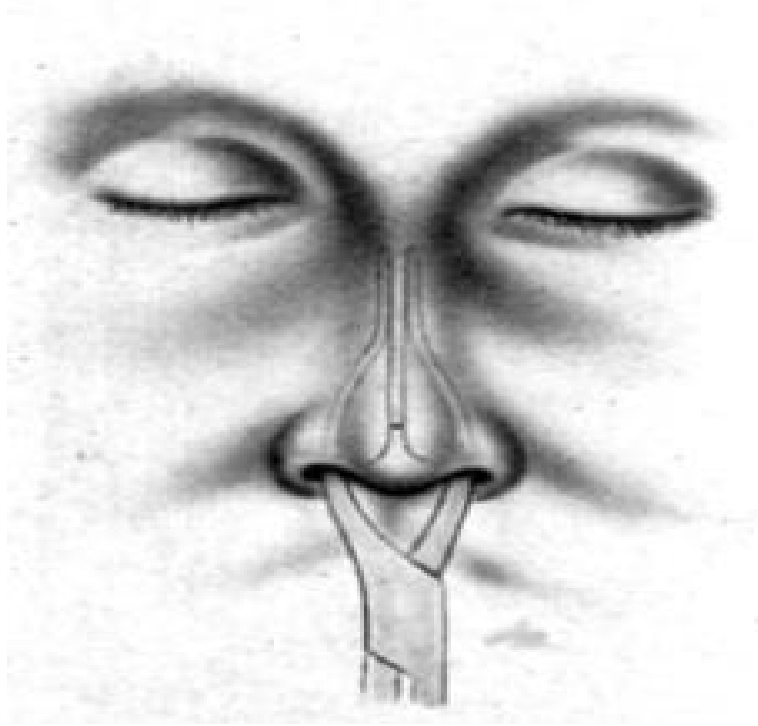
La **terapia** deve innanzitutto essere rivolta prima alla stabilizzazione delle **condizioni generali** del paziente (*emorragia nasale, ferite cutanee, ingestione o inalazione di sangue, stato di shock etc...*) e solo successivamente alla **riduzione e alla contenzione** della frattura.

Quando gli **esami clinici e radiologici** depongono per una semplice "**infrazione**" o "**frattura senza spostamento**" il trattamento consisterà nel solo **confezionamento di una contenzione gessata da rimuovere in 7° - 8° giornata**.

L'intervento chirurgico di riduzione si impone per le cosiddette "fratture scomposte".



Si tratta di un intervento semplice e veloce, senza tagli esterni, eseguito in *anestesia generale o in sedazione profonda*, che prevede l'uso di *strumenti chirurgici dedicati*, come divaricatori nasali, dislocatori ossei e pinze di vario tipo, in grado di riposizionare i frammenti ossei fratturati agendo dall'interno del naso.



Dopo la riduzione si applica una **contenzione gessata esterna** e una contenzione interna mediante **tamponamento nasale**.

I tamponi, a seconda dei casi, vengono rimossi in terza o quinta giornata, mentre il gesso dopo 7 giorni.